

病理組織診断における免疫染色

Immunohistochemistry in Diagnostic Surgical Pathology

伊 藤 智 雄

Tomoo Itoh

神戸大学医学研究科病理学講座病理診断学分野・同医学部附属病院病理診断科

要 旨 免疫染色は現代の病理診断学にとってなくてはならない。様々な目的の抗体があり、上皮性マーカーとしてはサイトケラチン類、その他目的によって様々なものが用いられる。血球マーカーは主に悪性リンパ腫の診断に用いられ、L26, CD3 を中心として多様な抗体が用いられている。間葉系マーカーとしては、平滑筋には α SMA その他が用いられるが、単独での判断は控えるべきである。横紋筋肉腫には myogenin や MyoD1 といった新たな有用なマーカーが登場した。悪性黒色腫に対しても SOX10 という優秀な新規抗体が得られ、今後の普及が待たれる。治療選択に有用な免疫染色としては特に乳癌におけるエストロゲン、プロゲステロン受容体、さらに HER2 が広く検索されている。近年肺腺癌の一部に EML4-ALK 融合遺伝子陽性群が見出され、分子標的療法の適応決定に免疫染色が用いられるようになった。今後とも新たな抗体の登場などにより、より免疫染色の重要性は高まってゆくものと思われる。

キーワード：免疫組織化学、免疫染色、抗体、病理診断

病理診断学において、免疫染色は極めて重要な技術となっている。その目的は多岐にわたり、腫瘍分類、悪性度推測、特定のウイルスや細菌などの検索、構造の推定など様々で、近年は分子標的療法の適応を決定する極めて重要な役割を担うようになってきている。本稿では免疫組織診断学の基礎から注意点まで紹介する。

1. 免疫組織診断学の基礎

病理診断学は前述のごとく、形態が基本である。ヘマトキシリン hematoxylin とエオジン eosin の 2 種類の色素を用いた H&E 染色がその基本である。この染色は非常に優秀であり、現在でもよく訓練された病理医の眼は極めて正確な診断を提供する。しかし、人間が扱う以上、その再現性にブレが生じることはやむを得ず、また、いかなる専門家といえども H&E 染色のみでは客観性の高い診断を常に提供することは難しい。個々の病理医はすべての分野に精通することは不可能であり、補助として免疫染色をいかにうまく使うかが、診断の正確性を大きく左右することは言うまでもない。H&E 染色で大部分の診断はなされるが、そのみでは不十分な場合、合目的な抗体が選択され、その結果を踏まえて再度形態と併せた総合判断がなされ、最終診断に至るのである。

2. 代表的な抗体

2.1 上皮性マーカー

人体を構成する細胞は大きく上皮性細胞と非上皮性細胞に分類される。前者から発生した悪性腫瘍が癌腫 carcinoma であり、後者からのものが肉腫 sarcoma である。腫瘍を上皮性か非上皮性かを区別することは腫瘍診断学の基本中の基本となる。大部分は H&E 染色で十分に判断が可能であるが、腫瘍が未分化となれば免疫染色が要求されてくる場合が多い。特に細胞が紡錘形へと変化した紡錘形細胞癌などでは免疫染色がその診断に用いられる。主な上皮性マーカーを表 1 に示す。主要な上皮細胞マーカーとしてはサイトケラチン類が挙げられる。これは上皮細胞の主要な骨格蛋白であり、分子量に基づき約 20 のサブタイプが知られる。通常、上皮性細胞であることを確認するためには広いサブタイプを認識する抗体が用いられ、カクテル抗体が用いられることもある。よく使用されるカクテル抗体に AE1/AE3 があり、これは 2 つの抗体 AE1 と AE3 をカクテル化したものである。前者が CK10/12/14/15/16/19 を、後者が CK1/3/4/5/6/7/8 を認識し、非常に幅広い上皮細胞を認識する。その他、よく使用されるものに CAM5.2 がある。これは低分子サイトケラチンを認識し、以前 CK8/18 あるいは CK8/18/19 に対する抗体とされていたが、最新の知見では主として CK8、弱く CK7 に反応する抗体とされている¹⁾。このマーカーは扁平上皮には通常反応しない。その他、MOC31, Ber-EP4 などが中皮腫との鑑別に用いられ²⁾、EMA, 34 β E12 など様々なものが目的に応じて用いられている。由来不明の腫瘍では、上皮性マーカーの染色は極めて重要・必須であるが、血管肉腫などをはじめとして多く

〒 650-0017 兵庫県神戸市中央区楠町 7 丁目 5-2
TEL: 078-382-6470
E-mail: tomitoh@med.kobe-u.ac.jp
2013 年 2 月 26 日受付

表 1 主な上皮性マーカー

抗体	概要	主な用途	注意
AE1/AE3	汎上皮マーカー	上皮性腫瘍の診断	肉腫などにも陽性の場合あり。肝細胞癌には陰性
CAM5.2	低分子量サイトケラチン	小細胞癌や肝細胞癌の診断	扁平上皮癌などには陰性
34βE12	高分子量サイトケラチン	前立腺癌の診断（基底細胞の有無）、基底細胞の描出。	
EMA	上皮性マーカー	滑膜肉腫、未分化大細胞リンパ腫など	上皮性マーカーとしての信頼性は低い。
CK7	原発不明腺癌の診断に用いるペア	通常の腺癌、前立腺癌、大腸癌は陰性	
CK20		通常の腺癌は陰性、大腸癌などが陽性。	
CK5/6	CK5 と 6 を認識	中皮腫（陽性）と肺腺癌（陰性）の鑑別	単独では判断しない
Carletinin	中皮マーカー	同上	特異度は低い、他腫瘍にも陽性。
BerEP4	中皮腫と腺癌の鑑別に用いる上皮性マーカー	中皮腫（陰性）と肺腺癌（陽性）の鑑別	単独では判断しない
MOC31	同上	同上	同上

表 2 主な血球系マーカー

抗体	概要	主な用途	注意
LCA	汎リンパ球マーカー	細胞由来不明の際に用いられる	一部の悪性リンパ腫は陰性
L26 (CD20)	日本で確立された代表的 B 細胞マーカー	B 細胞リンパ腫	リツキサン治療後は陰転化の場合あり
CD79a	L26 より幅広い B 細胞マーカー	芽球性あるいは形質細胞性腫瘍の診断	全例に用いる必要はない
CD3	代表的 T 細胞マーカー	T 細胞性腫瘍	芽球性では陰性のことも
CD5	T 細胞、一部の B 細胞リンパ腫	B 細胞リンパ腫の鑑別、特に小リンパ球性リンパ腫とマンテル細胞リンパ腫	T 細胞の発現とは区別する。
CD10	胚中心マーカー	濾胞リンパ腫、パーキットリンパ腫など	やや染色が難しい
CD23	濾胞中心樹状細胞 (FDC) マーカー	小細胞性リンパ腫の診断、FDC の描出。	一部の濾胞リンパ腫も陽性
cyclin D1	マンテル細胞リンパ腫のマーカー	B 細胞リンパ腫の鑑別	骨髄腫にも陽性、偽陰性に注意。
bcl-2	Apoptosis 抑制蛋白	濾胞リンパ腫と反応性濾胞の鑑別、パーキットリンパ腫は陰性。	bcl2 陽性≠濾胞リンパ腫、濾胞リンパ腫の一部も陰性。
κ と λ	イムノグロブリン軽鎖	軽鎖制限の有無から B 細胞リンパ腫診断。	免疫染色は軽鎖制限の検出率は低い
CD15	Reed Sternberg 細胞のマーカー	ホジキンリンパ腫	感度はやや低い
CD30	Ki-1 抗原を認識	ホジキンリンパ腫、未分化大細胞リンパ腫	活性化リンパ球も陽性
CD56	NK 細胞/神経/神経内分泌細胞	NK あるいは NK/T 細胞	神経性腫瘍なども陽性
CD4 および CD8	一部の T 細胞	T 細胞リンパ腫の分類。	陽性数の偏りはリンパ腫を意味しない
granzyme B, perforin, TIA-1	細胞傷害性 T 細胞	細胞傷害性 T 細胞リンパ腫や NK/T 細胞リンパ腫の診断	
CD68, CD163	ともに組織球マーカー	組織球性腫瘍など	特異度に注意
myeloperoxidase および CD33	顆粒球系マーカー	顆粒細胞肉腫	

の間葉系マーカーにも陽性となることを知るべきである³⁾。

2.2 血球系マーカー

血液系腫瘍は形態のみで細かな診断まで到達することはほぼ不可能であり、特に悪性リンパ腫はほぼ全例が免疫染色と

組み合わせで診断が行われている。代表的な抗体を表 2 に示す。リンパ球系マーカーとしては leukocyte common antigen (LCA) が、骨髄球系マーカーとしては myeloperoxidase (MPO)、最近では CD33 が用いられるようになっている。

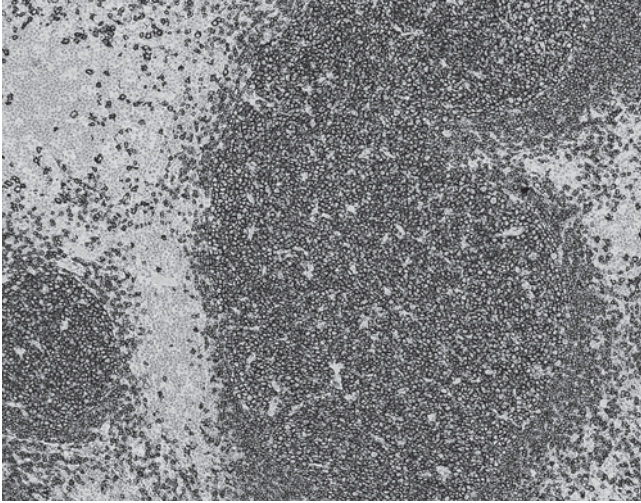


図1 リンパ節のL26免疫染色。リンパ濾胞を形成するB細胞に陽性。ここでは結節状の集簇を示し、非腫瘍性であることを示唆している。この抗体は我が国で樹立された代表的B細胞マーカーである。

なお、細胞像、臨床像などからリンパ球系あるいは骨髄球系であることが明らかであるならば、これらのマーカーを敢えて染色する必要性はない。悪性リンパ腫の診断の基本はB細胞性マーカーであるL26 (CD20) とT細胞性マーカーであるCD3の2種類である。ちなみに世界中で使用されているL26であるが、実は我が国の札幌医科大学病理学第一講座で樹立されたものであることは知っておきたい(図1)⁴⁾。B細胞のマーカーとしてはCD79aがより広い範囲を認識するマーカーとして知られているが、B細胞リンパ腫か否かを

判断するにはL26のほうがむしろ優れる点がある。広範囲のびまん性シート状のB細胞の浸潤がB細胞リンパ腫の診断根拠となるが、CD79aは形質細胞も認識するため、反応性においてもびまん性となることがあるためである。

リンパ腫診断では、通常H&E像からある程度の細分類の推測が行われ、これに応じた抗体を同時に染色する。小型から中型のリンパ球からなるB細胞性腫瘍ではCD5, CD10, CD23, cyclin D1が鑑別の基本となり、濾胞リンパ腫が疑わしければbcl-2を加え、胚中心の陽性の有無をみる。T細胞性リンパ腫であればCD3に加え、場合によってはCD4, CD8, その他TIA-1などの細胞傷害性T細胞のマーカーを加えることもある。鼻腔などで、NK/T細胞リンパ腫が疑わしければCD56, さらにEBER-in situ hybridizationも追加で施行される。またT細胞性リンパ腫の場合はCD56をNK系腫瘍であることを否定するために常に染色することが推奨される。ホジキンリンパ腫が疑わしければ、CD30, CD15, 近年ではPax-5などのB細胞系のtranscription factorが診断に有用である⁵⁾。リンパ腫か否かの診断が難しい場合はB細胞の軽鎖制限の検討のため、κ, λがよく用いられ、その他、CD43の異常発現の検討も行われることがある。リンパ腫の分類は多岐にわたり、すべての分類に対応した抗体の組み合わせは非現実的である。H&E染色や臨床像からある程度の分類を推測し、これに対応した過不足のない抗体選択が求められる。詳細は成書を参照されたい。

2.3 間葉系マーカー

代表的な間葉系マーカーを表3-6に示す。間葉系細胞のマーカーとしては古くから中間径フィラメントの一種であるvimentinが用いられてきた。しかし、現在ではvimentin陽

表3 主な筋系マーカー

抗体	概要	主な用途	注意
αSMA	平滑筋マーカー	平滑筋性腫瘍。筋上皮の描出。	筋線維芽細胞なども陽性
desmin	筋マーカー	筋系腫瘍	筋上皮は陰性
HHF-35	筋アクチン	筋系腫瘍	
calponin および h-caldesmon	近年普及した平滑筋マーカー	平滑筋系腫瘍	筋線維芽細胞、筋線維芽細胞なども陽性
myoglobin	横紋筋マーカー	横紋筋系腫瘍	
myoD1 および myogenin	未熟な横紋筋	横紋筋肉腫	正常横紋筋は陰性

表4 主な脈管系マーカー

抗体	概要	主な用途	注意
CD31	血管内皮マーカー	血管性腫瘍	信頼性は高いが組織球も陽性
CD34	血管内皮、幹細胞その他	血管肉腫、GISTなど	特異度が低い
factor VIII	血管内皮マーカー	血管性腫瘍/巨核球	感度がやや低い
D2-40	リンパ管内皮マーカー	リンパ系腫瘍、血管性腫瘍、癌のリンパ管侵襲	特異度は低い

表5 主な神経/神経内分泌性マーカー

抗体	概要	主な用途	注意
S100 蛋白	神経系マーカー	神経性腫瘍や色素細胞性腫瘍	核の陽性を確かめること
chromogranin A	神経内分泌顆粒に反応	優れた内分泌マーカー	小細胞癌では陰性のことがある
synaptophysin	神経/神経内分泌性マーカー	神経/神経内分泌腫瘍	
CD56	NK 細胞/神経/神経内分泌細胞	神経/神経内分泌腫瘍	特異度に注意
neurofilament	神経細胞に発現する中間径フィラメント	中枢神経性腫瘍の診断	
GFAP	神経膠細胞マーカー	神経膠細胞腫, 上衣腫, 唾液腺多形腺腫など	

表6 主な色素細胞性マーカー

抗体	概要	主な用途	注意
HMB45	human melanin black 45	色素性細胞性腫瘍/ PECComa group	感度は高くない. 特に desmoplastic type は陰性が多い.
Melan A (MART1)		色素性細胞性腫瘍	desmoplastic type は陰性が多い.
MITF	比較的新たなマーカー	色素性細胞性腫瘍	核に陽性となる. desmoplastic type は陰性が多い.
SOX10	最近登場した有用性の高いマーカー	色素性細胞性腫瘍	desmoplastic type も陽性

性をもってして間葉系由来細胞であると判断することはほとんど行われなくなった。低分化の上皮系細胞も高頻度に陽性となるためである。特殊な目的を除き、診断上はこの抗体を用いる意義は乏しい。

軟部腫瘍も、非常に多岐にわたる分類がなされ、また相互に類似するものが多く、最も診断の難しい分野の一つである。形態が最も重要であることに間違いはない。平滑筋マーカーとしては α SMA, desmin, HHF35 などが知られ (表 3), 近年では calponin や h-caldesmon なども用いられる^{6,7)}。ただし、平滑筋性腫瘍とするためにはまず形態が矛盾しないこと、かつこれらのマーカーの複数陽性を確認することが推奨される。横紋筋肉腫の診断には従来 myoglobin が用いられてきたが、近年は myogenin や MyoD1 が特に有用である⁸⁾。これらは成人の成熟横紋筋には陰性であり、一方で横紋筋肉腫の大半は陽性となる。

血管性マーカーとして最も信頼性が高いものは CD31 である (表 4)。しかし、このマーカーも組織球あるいは組織球系腫瘍に陽性となることが知られており、注意が必要である^{9,10)}。リンパ管マーカーとしては podoplanin に対する抗体である D2-40 が広く用いられているが、特異度は低く、腫瘍性では血管腫にも広く陽性となることに注意を要する。

2.4 神経/神経内分泌マーカー

代表的マーカーを表 5 に示す。広く用いられているのは chromogranin A, synaptophysin, CD56 である。感度の問題から組み合わせで検討されることが多い。CD56 は広い範囲の組織・腫瘍に陽性となることに注意すべきである。神経マーカーとしては S100 蛋白が広く使われる。このマーカーは全

く細胞由来が不明である時にまず染色されるマーカーの一つであり、最重要のものの一つである。特に悪性黒色腫の診断を逃さぬようにするために有用性が高い。悪性黒色腫の診断にはその他 HMB45, melan A などが普及しているが、近年 SOX10 という新たなマーカーが登場し、大いに期待される。きわめて感度が高く、通常のメラノーマに加え、通常のマーカーでは陰性となりやすい線維形成性黒色腫 desmoplastic melanoma でもほぼ全例に陽性である¹¹⁾。特異度も比較的高く、今後、悪性黒色腫の診断では主力マーカーとなってゆく可能性がある。

2.5 未分化腫瘍ならびに原発不明癌の診断

全く細胞の由来が分からない場合、古典的に LCA (CD45RB), S100, keratin (CK) の組み合わせが知られている。LCA は悪性リンパ腫を、S100 は神経系腫瘍や悪性黒色腫などを、CK は主に上皮性腫瘍一般を認識する。一見対象となる腫瘍が少ないようにもみえるが、現在でも有用性が高い組み合わせ組み合わせであり、免疫組織学的診断学の基本中の基本である。この組み合わせ組み合わせが特に有用性が高い状況は悪性黒色腫や悪性リンパ腫の診断と思われる。これらの腫瘍は非常に多様な形態を示す上に、「忘れたころ」に「意外な場所」で遭遇する。従って、HE のみでは想像もできない場合がある。筆者もこの3種の組み合わせに救われたことは数知れない。また、vimentin の利用は前述のごとく推奨しない。低分化であれば癌腫であろうとも高率に陽性を示し、かえって誤誘導される原因となる。

原発不明癌の診断は病理医の腕の見せ所ともいえるが、同時に困難も伴う。免疫染色が発達した現代においても万能の

表 7 良悪性判断に用いる抗体や組織・臓器特異抗体

抗体	概要	主な用途	注意
MIB1	増殖マーカー (抗 Ki67 抗体)	増殖能評価	施設間誤差が大きい
p53	癌抑制遺伝子	良悪性鑑別	びまん性に強陽性であれば悪性の可能性が高いが、評価は形態と併せて慎重に行う。
thyrogloblin	甲状腺濾胞上皮マーカー	原発巣推測	甲状腺未分化癌は陰性
hCG	ヒト絨毛性ゴナドトロピン	絨毛性腫瘍	抗原量が多いと、背景染色が強くなりやすい
Oct3/4	胚細胞マーカー	セミノーマ, 胚細胞癌	
SALL4	胚細胞マーカー	セミノーマ, 胚細胞癌, 卵黄嚢腫瘍	
PSA および PAP	前立腺マーカー	原発巣推測	
TTF-1	肺呼吸上皮/甲状腺濾胞	原発巣推測	
c-kit	肥満細胞, カハール細胞	GIST の診断	肥満細胞を真の陽性としめないこと
cdx-2	腸上皮	原発巣推測	多臓器の腸管型腺癌も陽性
HEP-PAR1	肝細胞	肝癌と胆管細胞癌の鑑別	腫瘍での感度は低い。他臓器の癌も陽性。

表 8 治療選択にかかわるマーカー

抗体	概要	主な用途	注意
ER/PgR	女性ホルモン	乳腺の治療適応の判断	臓器特異性は高くない
HER2	c-erbB2	ハーセプチン適応判断	染色条件・判断は厳密に行う
ALK1	ALK 遺伝子産物	一部の未分化大細胞リンパ腫。近年では ALK 陽性腺癌が知られるようになり、分子標的療法の適応決定に重要。	遺伝子変異により染色パターンが異なる

組み合わせというものは存在しない。ある程度の形態的絞り込みを行った上で表 7 にあるような抗体を組み合わせ、免疫組織学的鑑別を進めてゆくことになる。腺癌であることが明らかである場合には上皮性マーカー CK7 と CK20 の組み合わせを用いた原発巣の推測が広く用いられている¹²⁾。しかし、大腸癌 (CK7-, CK20+)、前立腺癌 (CK7-, CK20-) などを除き、この組み合わせが決定打となることは意外と多くない。より複雑な組み合わせを用いた原発巣の推測法も多数提唱されているが、まだまだ十分とは言えない。いずしる形態・臨床像などを含めた総合判断が求められよう。

2.6 治療と結びつく免疫染色

表 8 に代表的なものを示す。乳腺においては古典的にホルモン療法の適応決定にエストロゲン受容体 (ER)、プロゲステロン受容体 (PgR) が用いられる。近年の治療の進歩として特筆すべきものの一つとして、多岐にわたる分子標的療法の開発がある。しかし、これらの薬剤は一般的にきわめて高価であり、適切な適応判断が求められる。それには様々な方法があるが、最も簡便で重要であるのは免疫染色であろう。乳腺では HER2 がハーセプチンの適応決定に重要で、あらかじめ決められた手順で厳密に染色され、ガイドラインに沿った判定が行われている。近年では肺腺癌に EML4-ALK 融合遺伝子陽性群が我が国の研究者によって見いだされ、大きな話題となっている¹³⁾。ALK に対する分子標的薬も開発され、免疫染色にて ALK の陽性を確認し、その適応が判定されるよ

うになった。ただし、肺腺癌の ALK は通常の染色プロトコールでは陽性とならず、高感度法を用いる必要がある^{14,15)}。

今後とも分子標的療法の適応決定のための免疫染色が次々と導入されてゆくことが予想される。

3. 免疫染色における注意点

免疫染色には様々な注意点がある。代表的なエラーは免疫染色の失敗である。適切な免疫染色なくして、正確な免疫組織学的診断など到底不可能である。きわめて重要な問題であるがおろそかになっている場合も多い。必ず適切なコントロールを置き、十分な染色性チェックの後に診断に用いるようにする。また、どの抗体にも例外があることも十分に認識すべきである。特異度、感度とも 100% ということはずありえない。一つの免疫染色結果を盲信したことによる過診断はあとを絶たない。このような場合は、明らかに H&E 像が異なるにも関わらず、免疫染色によってとんでもない誤誘導をされていることがほとんどである。特に信頼性が高いとされるマーカーが危険であり、常に形態と併せた判断をするようにすべきである。

4. おわりに

以上、免疫染色について概説した。本稿で紹介した抗体は代表的なもののみであり、他にも有用な抗体は多数存在する。また、新たな抗体も日々登場してきている。実用性の高い免

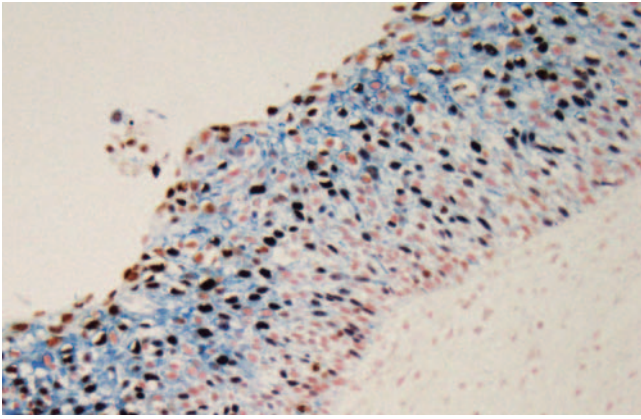


図2 多重免疫染色の例 (iCCD法). 子宮頸部高異型度上皮内病変 (G1期 (赤), S/G2/M期 (青), アポトーシス (茶)). 各期の細胞が乱雑な分布を示している (胞体の青色は非特異反応).

疫多重染色 (図2)^{16,17)} や迅速免疫染色など技術革新も進んでいる。筆者らは免疫組織化学に用いられる抗体データベースをインターネット上に公開している (“いむーの” <http://immuno.med.kobe-u.ac.jp/>). 是非、活用されたい。

- 1) Hsu, J.D. *et al.*: *Int. J. Gynecol. Pathol.*, 29, 282–289 (2010)
- 2) Ordonez, N.G.: *Am. J. Surg. Pathol.*, 27, 1031–1051 (2003)
- 3) Gray, M.H. *et al.*: *Hum. Pathol.*, 21, 212–217 (1990)
- 4) Ishii, Y. *et al.*: *Clin. Exp. Immunol.*, 58, 183–192 (1984)
- 5) Torlakovic, E. *et al.*: *Am. J. Surg. Pathol.*, 26, 1343–1350 (2002)
- 6) Saveria, A.T., Gown, A.M. and Zarbo, R.J.: *Mod. Pathol.*, 10, 1093–1100 (1997)
- 7) Szymanski, P.T. and Tao, T.: *J. Biol. Chem.*, 272, 11142–11146 (1997)
- 8) Wang, N.P. *et al.*: *Am. J. Pathol.*, 147, 1799–1810 (1995)
- 9) McKenney, J.K., Weiss, S.W. and Folpe, A.L.: *Am. J. Surg. Pathol.*, 25, 1167–1173 (2001)
- 10) Hornick, J.L., Jaffe, E.S. and Fletcher, C.D.: *Am. J. Surg. Pathol.*, 28, 1133–1144 (2004)
- 11) Palla, B. *et al.*: *Am. J. Dermatopathol.* (2013)
- 12) Chu, P., Wu, E. and Weiss, L.M.: *Mod. Pathol.*, 13, 962–972 (2000)
- 13) Soda, M. *et al.*: *Nature*, 448, 561–566 (2007)
- 14) Martelli, M.P. *et al.*: *Am. J. Pathol.*, 174, 661–670 (2009)
- 15) Sugawara, E. *et al.*: *Cancer*, 118, 4427–4436 (2012)
- 16) Yanagita, E. *et al.*: *Appl. Immunohistochem. Mol. Morphol.*, 19, 509–513 (2011)
- 17) Yanagita, E. *et al.*: *Am. J. Surg. Pathol.*, 36, 769–773 (2012)